

CHIARI EPÄMUODOSTUMA/SYRINGOMYELIA MAGNEETTIKUVAUS

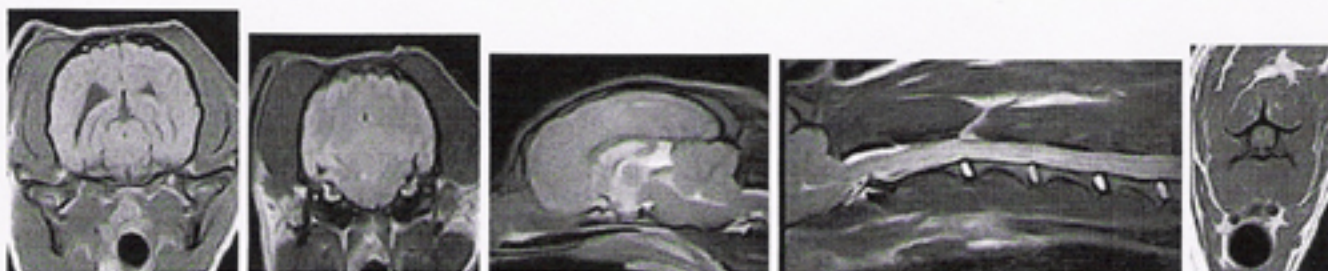
Sigitas Cizinauskas ELL, DECVN
ELÄINSAIRAALA AISTI
Virtatie 9
01600 Vantaa (Myyrmäki)
Puh: 010-4232142
Fax: 09-4540409
sigitas.cizinauskas@aisti.info



Omistaja: Lepistö Saija
Koiran rotu: cavalier kingcharlesinspanieli
Virallinen nimi: Galderden Eden Rose Kutsumanimi: Mette
Rekisterinnumero: FIN38082/08
Mikrosiru/tatuointi: 978000000889105
Syntymäaika: 21.01.2008 Sukupuoli: narttu Koiran nykyinen paino: 9,2 kg

Vakuutamme, että edellämainitusta koirasta (#10149) on tehty magneettikuvaus (MRI), kuulotesti (BAER) ja otoskopia (korvatutkimus) Eläinsairaala Aistissa 11.10.2010. Tutkimustulokset on arvioitu seuraavasti:

1. Chiarimainen epämuodostuma	kyllä
2. Syringomyelia	C2-4, 1mm
3. Aivokammion laajentuma	ei
4. Erittävä keskikorvan tulehdus	ei
5. Kuulotestin tulos	normaali kuulo molemmilla puolilla
6. Otoskopia	normaali
Lopullinen syringomyelialuokitus: A	



11.10.2010 Vantaa
Sigitas Cizinauskas ELL, DECVN

Sigitas Cizinauskas